Epidurolisis y epiduroscopia diagnóstico-terapéuticas

Tratamiento intervencionista del dolor

tech

CONTENIDO

1. Objetivos
2. Introducción
3. Indicaciones terapéuticas
4. Contraindicaciones
5. Recuerdo anatómico
6. Realización de la técnica
7. Resultados
8. Complicaciones
9. Bibliografía

Objetivos

- Dar a conocer las principales indicaciones y contraindicaciones de la realización del epidurolisis en el control del dolor crónico a nivel del raquis.
- Mostrar las bases anatómicas y las consideraciones principales para la realización de la técnica.
- Determinar la efectividad de la realización de la técnica y la evidencia en los diferentes agentes empleados en esta técnica.
- Dar a conocer las principales complicaciones asociadas a la epidurolisis.

Introducción

La epidurolisis o adhesiolisis es una técnica destinada al tratamiento del dolor de origen espinal a cualquier nivel de la columna, fundamentalmente de carácter radicular y en el que se sospeche la existencia de fibrosis o cicatrices en el espacio epidural.

La epidurografía la realizaron por primera vez Sicard y Forestier, en 1921. En el año 1980, Hatten fue el primero en describir la epidurografía y el bloqueo selectivo de nervios a través del hiato sacro.

En el año 1967 Hitchcock administró por primera vez suero salino hipertónico intratecal. Y más adelante, serán Racz y cols. quienes lo utilizaron a nivel epidural con la intención de romper las adhesiones, primero en perros, y posteriormente en humanos.

Desde entonces, se han realizado numerosos estudios acerca de la eficacia de esta técnica y actualmente también se ha asociado el uso de radiofrecuencia pulsada de las raíces lumbares a través del espacio epidural.

Indicaciones terapéuticas

El propósito principal de este procedimiento es la rotura de las adhesiones epidurales. Esta fibrosis produce dolor radicular, no sólo por efecto mecánico, sino también debido a que estas adhesiones producen una disfunción en el drenaje venoso y linfático epidural que favorece el edema de las raíces nerviosas, dando lugar a la radiculopatía.

Además, esta técnica consigue la aplicación de los fármacos empleados (anestésicos locales, hialuronidasa, corticoides, ozono, entre otros) exactamente en el lugar de la lesión, es decir, en aquellas raíces afectadas, también posibilita la aplicación de radiofrecuencia sobre los ganglios raquídeos afectados si se emplea un catéter que lo permita.

Generalmente, esta técnica es realizada en aquellos pacientes con dolor crónico lumbar bajo, asociado a síndrome radicular en las siguientes circunstancias:

- Síndrome postlaminectomía.
- Fibrosis epidural.
- Estenosis de canal lumbar.
- Enfermedad degenerativa discal.
- Hernia discal con radiculopatía.
- Fibrosis postmeningitis epidural.
- Neuropatía postradioterapia *(Figura 1)*.

Contraindicaciones

- Las contraindicaciones para la realización de esta técnica quedan expuestas en la *tabla 1*.

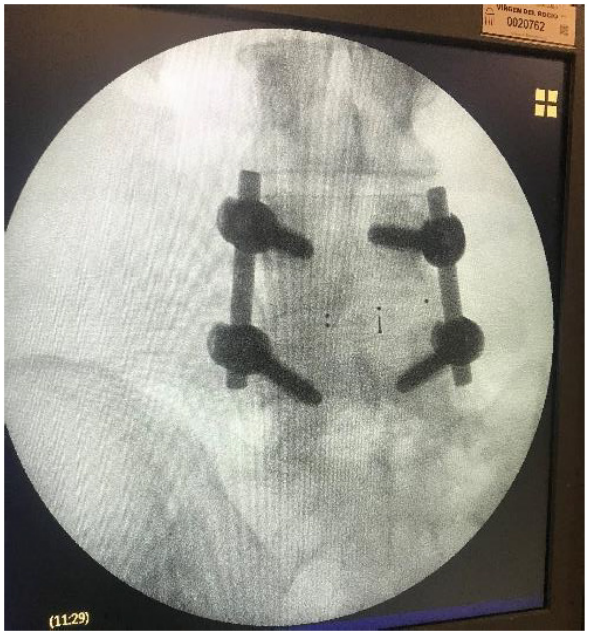

Figura 1. Proyección anteroposterior de paciente con material de osteosíntesis en columna lumbar que consulta por radiculopatía L4 derecha.

Contraindicaciones para la realización de adhesiolisis
Hernia extruida de gran tamaño o secuestrada.
Síndrome Cauda Equina.
Radiculopatía compresiva.
Anomalía anatómica que contraindique el abordaje epidural
Reacción grave previa a la administración de fármacos vía epidural
Imposibilidad del paciente para colocarse en decúbito prono.
Enfermedad psiquiátrica o depresión mayor no controlada.
Proceso agudo no controlado.
Embarazo o lactancia.
Alergia a anestésicos locales, esteroides, salino hipertónico o contraste.
Infección.
Terapias anticoagulantes orales o coagulopatías congénitas.
Terapia con antiagregantes/anticoagulantes.

Tabla 1. Contraindicaciones.

Recuerdo anatómico

El espacio epidural contiene grasa, venas y arterias epidurales y vasos linfáticos. El componente principal es la grasa, la cual actúa como amortiguador que protege el contenido del espacio epidural y, además, es capaz de actuar como depósito de los fármacos inyectados en dicha zona. La médula espinal en adultos finaliza en L1 o L2, no así el saco dural que continúa hasta más abajo de S2.

El hiato sacro es un defecto en la parte inferior de la pared posterior del sacro, formado por la falta de la lámina de S5 y parte de S4. Tiene la forma de una U o V invertida, cubierta habitualmente por un ligamento sacrococcígeo posterior muy fino. Al atravesar esta membrana se accede al canal caudal.

El plexo venoso epidural normalmente finaliza en S4. Hasta en más de un 50% se pueden encontrar alteraciones anatómicas, aunque la ausencia de hiato sacro tan sólo se observa en menos del 1% de los pacientes.

Radioscópicamente, en visión lateral, la cresta del sacro está representada por una línea opaca posterior al canal caudal. La membrana sacrococcígea se observa como una zona translúcida abierta en la base del canal caudal, siendo esta la vía de entrada al espacio epidural *(Figura 2)*.

En la visión anteroposterior, se pueden ver los forámenes sacros, que servirán como referencia a la hora de profundizar la aguja introductora *(Figura 3)*.

Figura 2. Imagen radioscópica lateral del sacro tras administración de contraste que muestra el canal caudal.

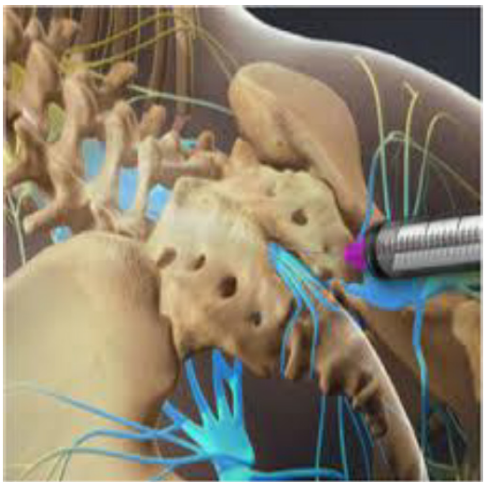

Figura 3. Anatomía hiato sacro.

Realización de la técnica

La epidurolisis puede realizarse en todos los niveles del raquis con algunas variaciones en cuanto al material, dosis y volúmenes de fármacos empleados. El acceso al espacio epidural puede ser bien vía caudal, interlaminar o transforaminal.

La técnica más utilizada habitualmente es la realizada mediante abordaje caudal por su seguridad y facilidad de acceso. La vía interlaminar puede ser de utilidad cuando se necesite acceder a raíces lumbares altas o incluso para la realización de epidurolisis cervical.

La técnica ha de ser realizada en condiciones de asepsia, en quirófano o sala de técnicas intervencionistas y con monitorización básica. Debe realizarse bajo anestesia local y sedación consciente, con el paciente en decúbito prono, bajo control radiológico y, estimulación sensitiva motora, en el caso de aplicar técnica de radiofrecuencia. Además, se recomienda profilaxis antibiótica previa a la canalización del espacio epidural.

Se coloca al paciente en decúbito prono con una almohada bajo el abdomen de modo que disminuya la curvatura de la columna vertebral, y los pies en rotación externa para facilitar el acceso caudal. Tras infiltración con anestésico local del punto de entrada se canaliza hiato sacro bajo control fluoroscopio en visión lateral sin avanzar más craneal del foramen de S3 *(Figura 4)*.

Se procede a la comprobación de la posición correcta de la aguja introductora con visión radioscópica anteroposterior y lateral. Previa aspiración negativa de sangre o LCR, se procede a administrar hasta 10 ml de contraste bajo visión fluoroscópica.

Al inyectar el contraste en el espacio epidural, se debe apreciar una imagen en 'árbol de navidad', que se produce por la dispersión del contraste a través del canal óseo y a lo largo de los nervios que parten de la columna vertebral.

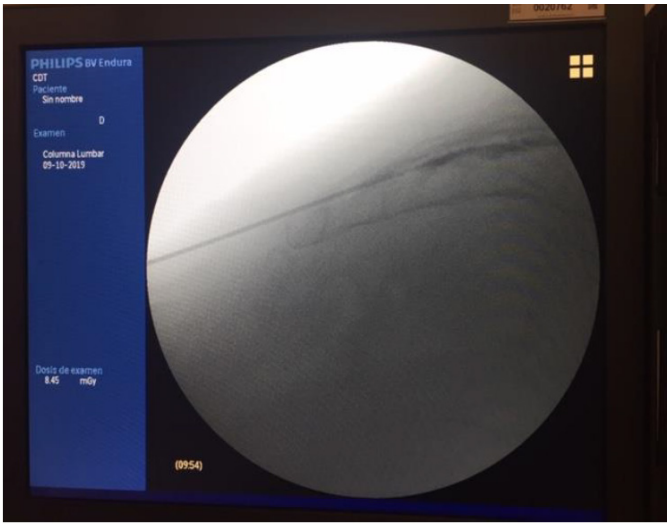

Figura 4. Canalización de hiato sacro.

Las adherencias epidurales evitan la dispersión del medio a través de las raíces afectadas, lo que producirá ausencias visibles de contraste alrededor de las fibras nerviosas (lo que se denomina "amputación de las raíces afectas") *(Figura 5)*.

Tras acceder al espacio epidural se introduce el catéter a través de la aguja introductora. Una vez posicionado el catéter en el lugar deseado, se pueden utilizar, además de anestésicos locales y corticoides:

- Volumen (suero salino fisiológico + contraste) para liberar las adherencias por presión.
- Radiofrecuencia pulsada a través de la punta del catéter.
- Suero salino hipertónico.
- Hialuronidasa.

Lo más habitualmente utilizado es la mezcla de SSF + contraste (utilizando unos 40ml de volumen total como máximo) para liberar las adherencias por presión y aplicar técnica de radiofrecuencia pulsada.

La hialuronidasa y el suero salino hipertónico son menos utilizados por sus posibles efectos secundarios *(Figura 6)*.

Resultados

Existen varios estudios que hacen referencia a este procedimiento y que evalúan la eficacia del mismo respecto a la disminución del dolor, calidad de vida y mejora en funcionalidad del paciente. No se ha demostrado mejora en los resultados de la técnica con el empleo de hialuronidasa.

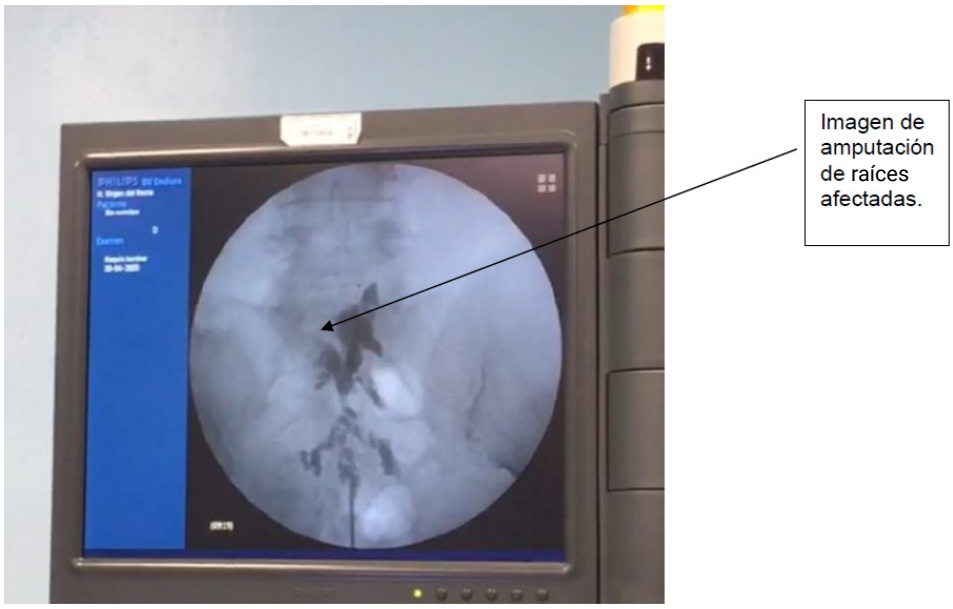

Figura 5. Imagen de contraste administrado en espacio epidural en 'árbol de navidad'.

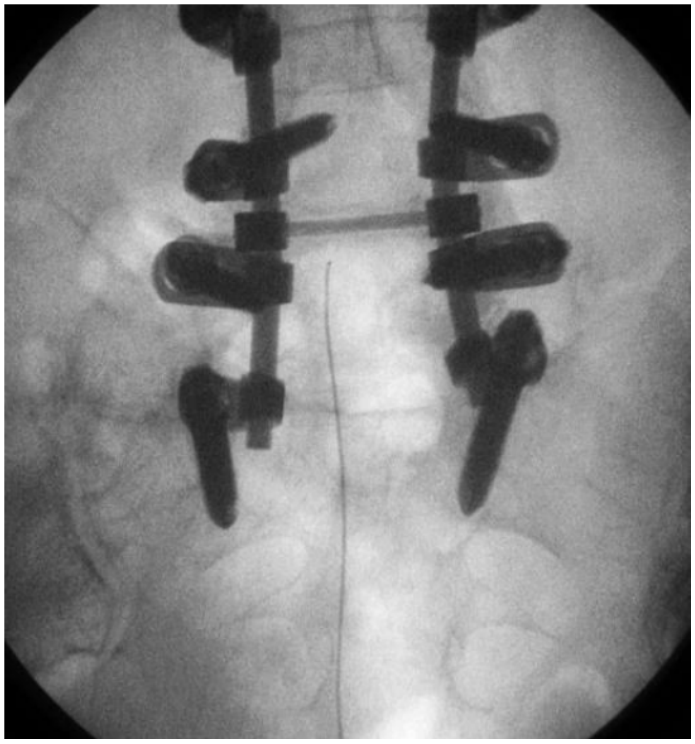

Figura 6. Catéter epidural para realización de epidurolisis.

Por otro lado, el empleo de suero salino hipertónico presenta una evidencia moderada y una elevada tasa de morbimortalidad que hace cuestionar su uso; y tampoco existe evidencia con la administración de ozono. Finalmente, se ha demostrado que la epidurolisis es una técnica con un nivel de evidencia fuerte a corto plazo (menos de tres meses) y moderado a largo plazo (más de tres meses) en el tratamiento del dolor lumbociático derivado de la existencia de fibrosis epidural.

Complicaciones

Las complicaciones derivadas de la realización de epidurolisis se exponen en la *tabla 3*.

Complicaciones de la epidurolisis
Punción dural.
Lumbalgia transitoria.
Hematoma en la zona del hiato sacro.
Rotura del catéter dentro de espacio epidural.
Absceso epidural.
Hematoma epidural.
Trauma medular o neural.
Meningitis.
Reacción alérgica a fármacos administrados.
Complicaciones severas derivadas de la administración inadvertida de los fármacos utilizados vía intratecal.

Tabla 3. Complicaciones.

Bibliografía

1. Trinidad J. M., Torres L. M. Epidurolisis o adhesiolisis lumbar: técnica de Racz. Rev. Soc. Esp. Dolor [Internet]. 2011 Feb; 18 (1): 65-71.
2. Epter RS, Helm II S, Benyamin RM, et al. Systematic review of percutaneous adhesiolysis and management of chronic low pain in post lumbar surgery syndrome. Pain Physician 2009; 12:361-378.
3. Racz GB, Heavner JE, Trescot A. Percutaneous lysis of epidural adhesions-evidence for safety and efficacy. Pain Pract 2008; 8 (4):277-86
4. Hayek SM, Helm S, Benyamin RM et al. Effectiveness of spinal endoscopy adhesiolysis in post lumbar surgery syndrome: A systematic review. Pain Phys. 2008; 12:419-35.
5. Manchikanti L, Pampati V, Rivera JJ, et al: Effectiveness of percutaneous adhesiolysis and hypertonic saline neurolysis in refractory spinal stenosis. Pain Physician 2001; 4: 366-73.